# DAS

# ANGIOMA ARTERIALE RACEMOSUM

## SPECIELL DER OBEREN EXTREMITÄT.

---

INAUGURAL-DISSERTATION

ZUR

ERLANGUNG DER DOCTORWÜRDE

VORGELEGT DER

HOHEN MEDICINISCHEN FACULTÄT

DER

**KÖNIGL. FRIEDRICH-ALEXANDERS-UNIVERSITÄT ZU ERLANGEN**

VON

**VICTOR KNIPS-HASSE**

CAND. MED.

AUS FRANKFURT AM MAIN.

---

ERLANGEN 1888.

Gedruckt mit Genehmigung der medicinischen Facultät zu Erlangen.
Referent: Prof. Dr. *W. Heineke.*

In den Herbstferien des vorigen Jahres hatte ich Gelegenheit, in der chirurgischen Universitätsklinik des Herrn Geheimrat Thiersch einen äusserst seltenen und interessanten Fall, eine Gefässgeschwulst in der rechten Handfläche einer Patientin, zu beobachten und die Wirkungsweise einer bis dahin wenig geübten Therapie kennen zu lernen. Hierdurch wurde ich zu einem eingehenderen Studium dieser Art Gefässgeschwülste angeregt und habe in dieser Arbeit versucht, die gegenwärtige Lehre vom Angioma arteriale racemosum, in ihren Grundzügen darzulegen. Ich habe mich in der Hauptsache auf Virchow's[1]) Abhandlung über die Angiome, sowie auf Heine's[2]) Monographie »Über das arterielle Rankenangiom am Kopfe« gestützt, jedoch auch die neueren Lehr- und Handbücher zu Rate gezogen und die wenigen in der Literatur verzeichneten Fälle dieser Erkrankung an den Extremitäten, soweit sie mir zugänglich waren, studiert.

---

## Name und Begriff.

Von jeher waren die Gefässerkrankungen, welche man gemeinhin mit dem Namen »Aneurysma« bezeichnete, der Gegenstand der Aufmerksamkeit vonseiten der bedeutendsten Anatomen und Chirurgen und die reiche Literatur über diesen Gegenstand reicht bis Galen[3]) zurück. Doch waren die Ansichten und Hypothesen, welche über die Entstehung und das Wesen dieser Erkrankungen von den Einzelnen vorgebracht wurden, so entgegengesetzter und

[1]) Geschwülste, III. 25te Vorlesung.
[2]) Prager Vierteljahrsschrift 1869, Band 103 u. 104.
[3]) De tumoribus.

widerstreitender Art, dass bis in die neueste Zeit das Bild der Krankheit mehr und mehr verdunkelt, statt erhellt wurde. Weniger waren es die einfachen sackartigen und cylindrischen Ausbuchtungen der Gefässe, welche heute noch Aneurysmen (Arteriektasien) oder Varicen (Phlebektasien) genannt werden, welche verkannt wurden, sondern es waren die höheren Grade und mannigfachen Complicationen und Mischformen dieser Erkrankungen, welche Gegenstand der Controverse waren. Die Unklarheit und Verwirrung wurde noch durch die Fülle der Bezeichnungen, durch die überreiche Nomenclatur, welche im Laufe der Zeit für diesen Gegenstand sich entwickelte, vergrössert. Man bezeichnete jede mit partieller Erweiterung verbundene arterielle Gefässerkrankung als Aneurysma und setzte zur näheren Bezeichnung noch irgend ein Wort hinzu, und zwar fast jeder Autor ein anderes, welches den Kern der Sache aber selten kennzeichnete. Besonders nachdem John Bell[4]) für die jetzt als Angioma cavernosum bekannte Erkrankung den Namen Aneurysma per anastomosin eingeführt hatte, wurden hauptsächlich unter dieser Bezeichnung die anatomisch und genetisch heterogensten Erscheinungen von Gefässerkrankungen subsummiert.

Erst Virchow[5]) hat in seiner Lehre von den Geschwülsten auf den Unterschied hingewiesen, der zwischen den Erkrankungen, welche eine Erweiterung bereits bestehender Arterien herbeiführen (Aneurysmen), und denjenigen zu machen sei, welche auf einer Neubildung von Gefässen oder Gefässelementen beruhen. Diese sieht er als Gefässgeschwülste (Angiome) an, und hat darauf hingewiesen, dass die unter dem Namen Aneurysma anastomoticum, per anastomosin, anastomoseon, cirsoides, racemosum etc. bekannte Gefässerkrankung gar kein Aneurysma, sondern ein Angiom sei, hat für sie den Namen Angioma arteriale racemosum eingeführt, und sie in eine Gruppe mit dem Angioma simplex (Teleangiektasie) und Angioma cavernosum gestellt. — Er versteht unter diesem Namen eine Gefässerkrankung,

---

[4]) The principles of surgery, London, 1815. Vol. I. p. 456 ff.
[5]) l. c. 312 ff.

welche auf Gefässneubildung beruhend — wodurch sie als Geschwulst charakterisiert wird — sich in Verlängerung und Erweiterung aller Gefässe eines bestimmten arteriellen Bezirks bis in die Capillaren (ev. auch Venen) documentiert. —

Dieser Benennung und Definition hat sich auch Heine[6]) angeschlossen, hat aber, indem er »mit kritischer Strenge den genetischen Verhältnissen der einzelnen Fälle, deren Erscheinungen er vorher genau geprüft, nachspürte«, den Begriff eines Rankenangioms noch genauer präcisiert und giebt diesen Namen nur solchen Geschwülsten, welche ein ganz bestimmtes, später zu erörterndes, genetisches und anatomisches Verhalten zeigen.

Der Name »Rankenangiom« ist auch von König[7]) acceptiert worden, und die Erkrankung gesondert von den aneurysmatischen mit den Angiomen zusammen abgehandelt und zwar vollständig in Heine'schen Sinne.

Billroth und v. Winiwarter[8]) erkennen auch diese Bezeichnung an und geben zu, dass, wenn sie diese Krankheit auch mit den Aneurysmen besprechen, dieselbe doch eigentlich den Angiomen näher stände. Ziegler[9]) gebraucht den auch von Virchow ab und zu genannten Namen Aneurysma racemosum, daneben aber auch die Bezeichnung Tumor vasculosus arterialis, und betont, dass diese Erkrankung mit den Aneurysmen nur die Gefässerweiterung gemein habe, sonst aber auf besonderen genetischen Bedingungen beruhe.

Birch-Hirschfeld[10]) wendet die Namen Aneurysma anastomoticum und cirsoideum an, handelt auch die Erkrankung unter den Aneurysmen ab, sagt aber auch, dass sie den Angiomen nahe stände und dass häufige Complicationen mit Teleangiektasien vorkämen.

Alle diese Autoren betonen aber die völlige Verschiedenheit dieser Erkrankungsform von dem früher so oft damit

---

[6]) l. c. p. 3.
[7]) Spec. Chirurgie I. p. 144.
[8]) Allg. chir. Path. u. Ther. p. 773, 821.
[9]) Path. Anat. II. p. 75.
[10]) Path. Anat. II. p. 85.

verwechselten Aneurysma arterioso-venosum (varicosum) Varix aneurysmaticus und dem Aneurysma traumaticum oder verum circumscriptum.

In Cohnheim's Vorlesungen über Pathologie fand ich keine Äusserung dieses Autors über unseren Gegenstand. Es würde zu weit geführt haben, die Ansichten sämmtlicher oder einer grösseren Zahl von Autoren anzuführen, auch war es mir nicht möglich, alle einschlägige Literatur zu erhalten. —

Der Sitz des arteriellen Rankenangioms ist in der weitaus grössten Mehrzahl der Fälle, ja fast ausnahmslos der Kopf, und auch dort an ganz bestimmten, später näher anzugebenden Stellen, während an den anderen Teilen des Körpers, speciell an den Extremitäten äusserst selten derartige Erkrankungen beobachtet worden sind. Heine hat 60 Fälle von Rankenangiom am Kopfe zusammengestellt, worunter er 45 als unzweifelhaft echt bezeichnet hat, während für die wenigen in der Literatur verzeichneten Fälle von Angioma racemosum an den Extremitäten nicht immer der Beweis der Echtheit erbracht ist. Virchow citiert 8 Fälle, von denen aber Heine zwei [Cloquet[11]) und Breschet[12])] für multiple sackförmige Aneurysmen ansieht, während der von v. Siebold[13]) veröffentlichte Fall wohl als ein An. traumaticum circumscriptum anzusehen ist. In neuerer Zeit ist noch einer von Bloch[14]) veröffentlicht worden, den der Autor als ein Aneurysma anastom. congenit. bezeichnet, welches aber wohl eher für eine der Erkrankungen zu halten sein dürfte, welche Virchow mit dem Namen eines »pulsierenden angioma simplex« bezeichnet hat und eine Mittelstelle zwischen dem einfachen Angiom und dem Rankenangiom bilden lässt. Ein von Billroth nur nebenher erwähntes Angioma rac. art. glutaeae dürfte vielleicht mit dem von Virchow erwähnten, von Baum[15]) beschriebenen Falle identisch sein. Heine

---

[11]) Carswell, Path. Anat. Hypertrophy. Pl. IV. Fig. II. } Virchow l. c.
[12]) Memoires de l'Ac. de Méd. III. pag. 183. } p. 469 ff.
[13]) Selt. chir. Beob. 1807. p. 112. Virchow l. c. p. 469 ff.
[14]) Beiträge z. Kenntn. d. Aneurysmen. Zürich. 1881. p. 41.
[15]) De aneur. et laesion. arter. Inaug. Diss. Berol. 1854.

selbst erwähnt noch einzelne Fälle von Schottin[16]), Russel[17]) und Krause[18]), welche er aber als Ann. arter.-venosa bezeichnet. Der Fall Krause wird dagegen von Virchow als echt bezeichnet. Es handelte sich bei demselben um eine im 7. Jahre des Patienten durch einen Hundebiss an der Hand erfolgte Arterienverletzung, welche unter Narbe bald verheilte. Im 14. Jahre entstand in der Narbe ein lästiges Druckgefühl, im 25. Jahre wurde eine pulsierende Gefässgeschwulst bemerkt und in den folgenden 5 Jahren gesellte sich eine bedeutende Erweiterung aller Gefässe der Hand und des Vorderarmes hinzu, die an der Narbe am stärksten war. Bei der Untersuchung des amputierten und injicierten Armes zeigten sich wohl kleinere Anastomosen zwischen Arterien und Venen [nach König[19]) in den Endarterien der Finger], aber keine grösseren Communicationen in gewöhnlichem Sinne. Virchow nimmt daher an, dass die Bildung Analogie habe mit der pathologischen Vascularisation, welche bei adhäsiven Entzündungen vorkomme, worauf wir weiter unten zurückkommen werden. Es bleiben uns also noch 4, oder wenn wir den Fall Krause[18]) hinzurechnen, 5 echte Fälle [Lawrence[20]), Laurie[21]), Breschet[22]), Baum[15])] von Rankenangiom an den Extremitäten, wovon 4 auf die obere und 1 auf die untere entfallen. Hierzu kommt noch als 6. Fall der von uns beobachtete.

Eine grössere oder geringere Disposition des einen oder des anderen Geschlechts für diese Erkrankung weist Heine auf Grund seiner umfangreichen Statistik von der Hand; in den 5, resp. 6 mir bekannten Fällen überwiegt das weibliche Geschlecht bedeutend [4 : 2]. Was das Alter betrifft, so ist besonders die Pubertätszeit und die Jahre von 25 bis 35 der Erkrankung aus-

---

[16]) Heine l. c. p. 5. Note 5.
[17]) Heine l. c. p. 5.
[18]) Archiv. f. Klin. Chir. 1862. II. p. 152.
[19]) König, spec. Chir. III. p. 159.
[20]) Med. Chir. Transact. Vol. 9. p. 216.
[21]) Lond. Med.-Gazette, Vol. I. 1843. p. 102.
[22]) l. c. p. 136. Pl. I. Fig. I.

gesetzt; in unseren 6 Fällen hatten die Patienten ein Durchschnittsalter von 30 Jahren. Doch sind auch viele Fälle bei Kindern und einige bei Greisen beobachtet worden.

## Genese und Aetiologie.

Hinsichtlich der Genese und Aetiologie unserer Gefässgeschwulst gingen, wie schon eingangs bemerkt, die Ansichten der Autoren weit auseinander und sogar in neuerer Zeit war die Art und Weise der Entstehung dieses Leidens meistens völlig dunkel und unbekannt. Es würde zu weit führen, hier auch nur wenige von den vielen Ansichten wiederzugeben; im allgemeinen nahmen die Einen, wie v. Bruns[23]), mechanische Gewalteinwirkungen, Aderlass, wiederholte Verletzung von Muttermälern an, Andere liessen die Krankheit spontan auftreten, ohne einen Grund dafür angeben zu können. Besonders war das fast ausschliessliche Befallensein der Kopfarterien räthselhaft, so dass man sogar an eine besondere Structur dieser Gefässe glauben wollte.

Virchow hat es zuerst ausgesprochen, dass manche Fälle aus angeborenen einfachen Angiomen durch hyperplastische Gefässwucherungen entstehen könnten, ebenso wie das Angioma simplex als eine niedrigere Entwickelungsstufe des cavernösen Angioms betrachtet werden könne.

Heine aber hat zuerst den genauen Nachweis geliefert, »dass in der weitaus grössten Anzahl der Fälle das Angioma art. rac. aus einer angeborenen oder im frühesten Kindesalter zuerst bemerkten Teleangiektasie hervorgehe«. Wenn wir aber auch annehmen, dass dem wirklich so ist, so ist damit noch nicht gesagt dass ohne weiteres aus einem Angioma simplex ein Rankenangiom entstehen müsse. Es giebt ja Fälle, und sie sind nicht vereinzelt, wo schon im Kindesalter ohne eine direct nachweisbare Ursache aus kaum beachteten Naevis in kurzer Zeit umfangreiche Rankenangiome entstanden; doch darf man hier wohl eher an eine mangelhafte Anamnese und Untersuchung denken. Es sind

[23]) Heine a. a. O.

im allgemeinen aber ganz bestimmte Bedingungen, unter denen eine solche Weiterentwickelung stattfindet.

In erster Linie ist hier der Einfluss der eintretenden Geschlechtsreife und der damit verbundenen sexuellen Fluxion und, wie wir auch in unserem Falle sehen werden, jede Gravidität zu nennen. Aber auch ausserhalb der Pubertätszeit und beim männlichen Geschlecht kann eine allgemeine Plethora die Entstehung eines Rankenangioms resp. die Weiterentwickelung eines einfachen Angioms begünstigen.

Ferner kann durch wiederholte mechanische Verletzungen einer Teleangiektasie ein Reiz ausgeübt werden, welcher eine Verstärkung der Blutzufuhr herbeiführt, welche in derselben Weise wie die sexuelle Fluxion wirksam wird.

Aber nicht nur Verletzungen eines schon bestehenden einfachen Angioms, sondern überhaupt Verletzungen, Traumen jeder Art mit nachfolgender Narbenbildung können nach Virchow und Heine ein Rankenangiom zur Entstehung kommen lassen. Es bildet sich in einer per primam oder per secundam vereinigten Wunde an Stelle der normalen Vascularisation ein ausgedehnter Collateralkreislauf, die Gefässsprossung wird eine überreichliche und energischere, nicht nur inbezug auf die Anzahl der neugebildeten Gefässe, sondern auch mit Rücksicht auf die Weite und Ausdehnung derselben.

Virchow führt den oben citierten Fall von Krause[18]) hier als Beispiel an, während Heine an der Hand mehrerer Fälle einen umfangreichen und gründlichen Beweis dafür giebt und seine Ausführungen in dem Schlusswort zusammenfasst:

> »Das Aneurysma cirsoides der Autoren, mag es angeboren oder frühzeitig ohne bekannten Anlass entstanden oder durch ein Trauma hervorgerufen sein, entwickelt sich in der Regel aus einer Gefässneubildung spontanen oder cicatriciellen Ursprungs unter begünstigenden Bedingungen und wird daher mit vollem Recht als Angioma arteriale racemosum bezeichnet.«

Auch Ziegler ist dieser Ansicht, wenn er sagt: Wahrscheinlich handelt es sich stets um Bildungen, welche auf eine

angeborene Anlage zurückzuführen sind. Entwickeln sie sich erst im späteren Leben nach irgend einem Trauma, so wird man gleichwohl eine praeexistierende Disposition zu der hyperplastischen Gefässwucherung annehmen müssen.

König vertritt denselben Standpunkt und betont, dass das weitaus häufigere die Entstehung aus einem angebornen einfachen Angiom, seltner die aus einer gefässreichen Narbe sei, während Billroth das erstere Entstehungsmoment nicht erwähnt, dem zweiten aber zustimmt, indem er den Process als einen bis zum Übermass erweiterten Collateralkreislauf auffasst. Er nimmt aber auch mit Virchow an, dass sehr häufig eine Contusion ohne äussere Narbe die Ursache zur Entstehung eines Rankenangioms sein könnte, besonders wenn ein solcher Stoss oder Schlag eine Stelle des Körpers träfe, wo vielfache arterielle Anastomosen sich befänden, wie am Kopfe und an den Enden der Extremitäten. Als Beispiel führt Virchow den Fall von v. Siebold[13]) an, wo eine Hökerin mit dem nackten Fuss auf einen spitzen Kiesel getreten war und einige Jahre nachher von einer pulsierenden Geschwulst in dem Fusse, an welchem sie eine äusserliche Verletzung nicht wahrgenommen hatte, belästigt wurde; v. Siebold exstirpierte die Geschwulst und beschrieb den Fall, indessen geht aus seinen Angaben doch nicht zur Genüge hervor, ob es sich um ein Rankenangiom oder um ein Aneurysma traumat. circumscript. infolge subcutaner Gefässzerreissung gehandelt habe. Virchow führt ferner Fälle von Stromeyer[24]), Streubel[25]), Brodie[26]), sowie von Chevalier[27]) und Cloquet-Orfila[28]) an, von welchen Heine den zweiten und dritten als mindestens zweifelhaft, den ersten direct für ein Aneurysma traumat. erklärt. Billroth nimmt nun an und stimmt darin mit Birch-Hirschfeld überein (obwohl beide Autoren die Sache als fraglich hinstellen), dass diese Verletzungen ohne äussere Narbe eine Paralyse der Gefäss-

[24]) Handb. d. Chir. 1844. I. 362.
[25]) De aneurysm anastomot. I. D. Lips. 1840.
[26]) Med. Chir. Transact. Vol. XV. p. 177.
} Virchow l. c. p. 477.

[27]) Journal de connaiss. med. chir. 1851. p. 260.
[28]) Gazette méd. de Paris. 1851. p. 170.
} Heine l. c. p 24.

wandungen herbeiführen, welche als Entstehungsursache des Ang. racemosum angesehen werden könne. Auch Heine, welcher auch die Fälle von Chevalier[27]) und Cloquet-Orfila[28]) anführt, wo infolge von Stockschlägen auf den Kopf in kurzer Zeit sich eine ausserordentliche Erweiterung und Schlängelung der betreffenden Gefässe entwickelt hatte, welche ohne jede Therapie nach zwei Jahren aber wieder verschwunden war, nimmt eine solche Paralyse an, als entstanden durch die directe Läsion der in den Gefässwandungen enthaltenen Ganglienzellen oder indirect durch Lähmung des vasomotorischen Centrums in der medulla oblongata [Shok]. Die Paralyse hatte eine Ausdehnung der Gefässwandungen zur Folge, die Capillaren erweiterten sich infolge des vermehrten Blutdruckes mechanisch oder unter entzündlichen und regressiven Erscheinungen und auch die Venen wurden secundär in den Bereich der Erkrankung gezogen. Nach Aufhören der Paralyse kehrte alles wieder zur Norm zurück; es waren vermutlich keine neugebildeten Gefässe entstanden, sondern es handelte sich um eine Ektasie physiologischer Gefässe. Dass dies der Fall ist, giebt Virchow indirect zu, indem er sagt, dass die Rückbildung dieser Gefässe der Involution des puerperalen Uterus analog zu denken sei. Für diese immerhin seltenen Fälle schlägt Heine die Bezeichnung Aneurysma racemosum gegenüber dem Angioma arteriale racemosum vor.

Es liegt nun die Frage nahe, warum gerade an den Extremitäten so selten derartige Erkrankungen beobachtet worden sind resp. vorkommen, da doch Teleangiektasien, Naevi etc. am ganzen Körper gefunden werden, und Traumen auch an jeder Körperstelle einwirken können, während die gedachten begünstigenden Momente und Einflüsse doch weniger localisiert, sondern für den ganzen Organismus von Einfluss sind. Hierfür giebt es verschiedene Gründe. Zunächst finden sich einfache Angiome weitaus am häufigsten am Kopfe, besonders an bestimmten Stellen, welche den Verschmelzungspunkten der verschiedenen Gefässprovinzen, den embryonalen Kiemenbögen, entsprechen (Virchow's fissurale Angiome). Ein weiterer Grund ist darin zu suchen, dass in den Extremitäten der Blutdruck ein bedeutend geringerer ist, als in

den Gefässen des Kopfes resp. in den zuführenden grossen Arterien. Wenn also die sexuelle Fluxion der Pubertät und Gravidität von Bedeutung ist und auch eine allgemeine Hyperämie wesentlichen Einfluss auf die Entstehung und Entwickelung eines Rankenangioms hat, so ist ihre Wirkung doch dort eine stärkere, wo der Blutdruck an und für sich ein stärkerer ist, und reicht selten bis in die Extremitäten. Auch eine locale grössere Blutfülle und physiologischer Gefässreichtum, wie er sich in den zahlreichen Anastomosen der Kopfgefässe zeigt, dürfte nicht ohne Bedeutung sein. Darum entsteht oder entwickelt sich ein Rankenangiom auch an den Extremitäten nur dort, wo ähnliche Verhältnisse herrschen; so ist in fünf von unseren Fällen der Sitz der Erkrankung die Hohlhand, wo die vielfachen Anastomosen des Arcus volaris sublimis und profundus denen der Kopfarterien nicht nachstehen, und der sechste Fall betrifft die vielfachen Verzweigungen der Arteriae glutaeae sup. et inf. Hervorgegangen sind vier unserer Fälle aus congenitalem Angiom [im Falle Breschet[22]) war ein Nachweis nicht möglich] und einer aus einer Narbe.

---

## Pathologische Anatomie.

In unmittelbarem Zusammenhange mit der Genese und Aetiologie stehen die pathologisch-anatomischen Erscheinungen des Rankenangioms.

Ueber die makroskopischen Verhältnisse sind alle Beobachter einig und liefern im Grossen und Ganzen gleichartige Beschreibungen. Man findet vielfach geschlängelte, manchmal in colossalen Windungen hin- und herziehende Arterien, welche meist unregelmässig einseitig ausgebuchtet, seltener spindelförmig oder gleichmässig cylindrisch erweitert sind. Die sackförmigen excentrischen Erweiterungen, welche gewöhnlich sehr dünne Wandungen besitzen, befinden sich an der convexen Seite der Umbiegungsstelle der Arterien und sind den Knäueln varicöser Venen an den unteren Extremitäten oder am Samenstrang sehr ähnlich. Die bedeutend dilatierten Arterien laufen bald parallel, bald con-

centrisch von verschiedenen Seiten her zusammen, bis sie sich in ein Gewirr kleinerer und kleinster arterieller Gefässe aufgelöst haben, die innig verschlungen den eigentlichen Geschwulstkörper zusammensetzen. Dieser Geschwulstkörper, die erweiterte frühere Teleangiektasie, pflegt den Mittelpunkt der dilatierten Arterien zu bilden; »im Verhältnis zu ihm erscheinen die zuführenden Hauptarterien wie riesige Polypenarmen vergleichbare Glieder«, zuweilen geht aber auch durch eine zunehmende Erweiterung der teleangiektatischen Gefässe die peripherische Abgrenzung gegen die Umgebung verloren [und in diesem Falle ist klinisch eine Verwechselung mit einem Aneurysma traum. circumscr. oder varicosum leicht denkbar]. Die Arterienwände sind stellenweise »papierdünn«, stellenweise verdickt. Das interstitielle Bindegewebe ist teilweise atrophisch, ebenso die Muskeln um und unter der Geschwulst, sowie die Nerven, ja sogar die Knochen wurden manchmal usuriert gefunden. Stellenweise ist aber auch das Bindegewebe dichter und massiger angeordnet, schliesst die Arterien in concentrischen Schichten fest ein, und verwächst mit der Adventitia. Die Haut, welche die Geschwulst bedeckt, wird am häufigsten als verdünnt, selbst nahezu transparent geschildert und schliesst sich mittelst eines sehr spärlichen fettarmen Unterhautzellgewebes der höckerigen Geschwulst innig an, selten zieht sie, wenn das subcutane Gewebe noch nicht atrophisch geworden ist, glatt gespannt über den Tumor weg oder zeigt gar hypertrophische Wucherungen.

Diese Schilderung gilt, wie bemerkt, für das Rankenangiom im allgemeinen; es findet sich in der Literatur aber auch eine vorzügliche Schilderung des Leichenbefundes bei einer derartigen Geschwulst an den Extremitäten speciell in der Hohlhand, der auch unserem Falle ganz analog ist, wie die beigelegten Zeichnungen erweisen. Es ist dies ein von Breschet zufällig gelegentlich der Gefässinjection zu anatomischen Zwecken in der Hohlhand einer weiblichen Leiche gefundenes Rankenangiom oder, wie Breschet es nannte, Aneurysma cirsoides:

»Man sieht die Art. brachialis von einer Stärke, welche zweimal so gross ist, wie im Normalzustand; dasselbe gilt, nur in noch

höherem Grade von den Artt. radialis und ulnaris. Aber abgesehen von dieser Erweiterung ist auch eine Verlängerung vorhanden, und die Gefässe sind geschlängelt, wie varicöse Venen. Dies letztere ist besonders bemerkbar an den Arterien, welche die Arcus volares subl. et prof. bilden. Dort haben die Gefässe eine Dicke erreicht, zehnmal so stark wie in der Norm, und ähneln vollständig varicösen Venen. Die Art. brach. zeigte noch eine besondere Eigentümlichkeit. Sie hatte an mehreren Stellen ihres Verlaufs nur ihr natürliches Volumen und bauchte sich plötzlich aus, wie die Kugel eines Thermometers oder erweiterte sich, um ein Aneurysma cylindroides zu bilden.

Die Arterien an beiden Seiten der Finger bildeten ein sehr bedeutendes Gefässnetz, welches ein echtes Aneurysma per anastomosin war. Bei dieser Frau also, welche im übrigen Gefässsystem nichts Abnormes zeigte, sah man die Vereinigung eines Varix arterialis mit gemischten Aneurysmen.«

Es handelt sich hier*) also um ein Rankenangiom in dem hohen Entwicklungsstadium, wo man, wie oben bemerkt, den eigentlichen Geschwulstkörper nicht mehr erkennen kann. Nach Analogie des Falles von Lawrence**) und des unsrigen könnte man aber vermuten, dass auch diese Geschwulst ihren Anfang genommen habe, an einer Stelle, welche der Teilung einer Art. digit. vol. comm. in die entsprechenden Artt. digit. propr. entspricht.

Während die grobanatomischen Verhältnisse eines Ang. rac. keinerlei Controversen herbeigeführt hatten, waren betreffs die pathologisch-histologischen Vorgänge und Erscheinungen an den Gefässen früher die Ansichten sehr unklar und verdunkelten das Bild der Krankheit mehr und mehr. Man sah den hierbei sich abspielenden Process als einen rein mechanischen an. Irgend welche entfernte unbekannte Circulationsstörungen sollten mechanisch eine Erweiterung des Gefässlumens mit consecutiver Verdünnung der Wandungen herbeigeführt haben. Man sah also in den Structurveränderungen ein secundäres Symptom eines unaufgeklärten Krankheitsprocesses.

*) cf. Taf. 1.

**) cf. pag. 16.

Erst in neuerer Zeit war es Virchow, der das Mechanische des Vorgangs von der Hand wies und die Ursache der Erkrankung in einer progressiven Ernährungsstörung der Arterienwandung suchte. Er betonte, dass es sich nicht um eine einfache Dilatation, sondern um einen wirklichen Wachstumsvorgang handele, und nahm eine gewisse Reizung der Gefässwand an, welche zur Bildung neuer Wandelemente und neuer Gefässsprossen treibe, während er die Verdünnung der Wandungen als einen secundären Vorgang hinstellte. Die objectiven Ergebnisse seiner Untersuchungen stimmen mit dem Befund der von Robin[29]) angestellten Forschungen überein und auch Heine bestätigt dieselben im Wesentlichen. Heine jedoch stellt sich zu Virchow in einen gewissen Gegensatz, indem er die an sich gleichen oder analogen Befunde in einen anderen Causalnexus bringt und, wie er selbst sagt, gewissen Veränderungen, welche von Virchow in den Vordergrund gestellt wurden, spec. der partiellen hyperplastischen Verdickung der Adventitia nur eine temporäre und nebensächliche Bedeutung zuteilt, während von jenem wenig gewürdigte Vorgänge ihm als das Wesentliche erscheinen. Dies sind besonders die Veränderungen der Tunica media. Robin hatte bereits in derartigen Angiomen die Tunica media insofern verändert gefunden, als sie eine Verdickung zeigte und eine weichere Consistenz und rötliches Aussehen darbot. Heine hat nun in zahlreichen Präparaten eines von ihm exstirpierten Angioms eine hochgradige fettige Degeneration der Muskelfaserzellen und einen zweifellosen Schwund der Muskelfaserhaut gefunden. Die Tunica intima fand er unverändert, die Adventitia zeigte partielle Verdickungen, meistens aber war sie dünner als normal.

Virchow hatte nun, wie bereits angedeutet, als das Primäre und Wesentliche des Processes die spontane, auf innerem Reiz beruhende Hyperplasie der Gefässwandungen angesehen, woraus zu folgern ist, dass auch bis dahin ganz gesunde Gefässe erkranken und zur Bildung eines Rankenangioms beitragen können. Dem gegenüber stellt Heine als das Primäre und Wichtigste des Vor-

[29]) Virchow a. a. O. Heine l. c. B. 104, p. 18.

gangs die Schwächung der Widerstandskraft der Tunica media gegen den Blutdruck in den Vordergrund und lässt es erst secundär durch Reizwirkung des Blutdruckes auf die Adventitia zur partiellen Wucherung ihrer Elemente, aber auch zur Degeneration und Atrophie derselben kommen. Er gesteht allerdings zu, dass eine Hyperplasie der erste Anfang des Leidens ist, aber eine andere, als wie sie von Virchow und seinen Anhängern angenommen wurde. Nach ihm ist unter dieser Hyperplasie nur die ursprüngliche Neubildung von Gefässen kleinster Art resp. Gefässsprossung, mag sie nun in einer Teleangiektasie bestehen oder in einer Narbe entstehen, zu denken. Da nun bekanntlich die in einfachen Angiomen befindlichen oder durch übermässige Sprossung in Narben entstehenden Neubildungen nur unvollkommen entwickelte Wandungen haben, wobei besonders die geringe Ausbildung oder gar das völlige Fehlen der Tunica media bemerkbar ist, so geht seine Ansicht dahin, dass diese schwache Media dem unter den gedachten begünstigenden Einflüssen gesteigerten Blutdruck nicht standhalten kann, dass vielmehr ihre Muskel- und contractilen Fasern der fettigen Degeneration anheimfallen, wodurch das Lumen des Gefässes erweitert wird. Dadurch, dass bei Fortdauer der Fluxion der Reiz ein anhaltender wird, schreitet der Process vorwärts, resp. rückwärts auf die zuführenden Gefässe, so dass bis dahin völlig gesunde Gefässe secundär erkranken können, indem sie zuerst entzündlich reagieren, sich verdicken und dann fettig entarten, was wohl mit dem Befund von Robin übereinstimmen dürfte. Die Schlängelung und Verlängerung der Gefässe liegt schon in der hyperplastischen Gefässsprossung begründet und wird durch den Reiz des Blutdrucks auf die Adventitia, wie bereits bemerkt, befördert.

Der Ansicht Heine's schliesst sich auch König vollständig an, während Billroth einen Mittelweg einzuschlagen scheint, indem er den Vorgang der Bildung eines Rankenangioms folgendermassen darstellt: »Ich glaube, dass diese Art der Arterienerweiterung, welche sehr viel Ähnlichkeit mit der entzündlichen Gefässerweiterung und Schlingenbildung hat, auf einen Entzündungsprocess der Arterien zurückgeführt werden muss, und zwar nicht

auf die chronische Entzündung mit Atherombildung, sondern auf eine mehr subacute diffuse Entzündung mit vorwiegender Gewebsneubildung. Man könnte diese Art des Aneurysma als einen zum Übermass ausgebildeten Collateralkreislauf auffassen; auch die collateral sich erweiternden Arterien werden, ausser dass sie sich erweitern, stark geschlängelt; der zur Erweiterung und Schlängelung der Gefässe führende Process ist offenbar in beiden Fällen der gleiche.« Ziegler sagt, dass er bei derartigen Geschwülsten den Process von einer Periarteriitis mit consecutiver Muskularisatrophie habe ausgehen sehen, während Birch-Hirschfeld auch nur von einer Entzündung des Zellgewebes als möglichem Anfang des Processes spricht.

Wie wir sehen, sind die Ansichten über den eigentlichen Krankheitsprocess und über den Zusammenhang der einzelnen histologischen Erscheinungen noch immer geteilt, und es dürfte einer späteren Zeit vorbehalten sein, auf Grund eingehender Untersuchungen eine allgemein anerkannte Darstellung und Erklärung des Vorganges zu geben. Immerhin dürfte die von Heine aufgestellte und von König geteilte Ansicht, besonders mit Rücksicht auf die genetischen und aetiologischen Momente am ehesten zur Geltung kommen.

## Klinische Erscheinungen.

Das klinische Bild des Rankenangioms lässt sich aus den vorzüglichen, schön detaillierten Schilderungen der Beobachter leicht construieren. Man sieht in der Regel eine grössere oder kleinere, mehr oder weniger scharf umschriebene Geschwulst, gebildet von vielen stark geschlängelten und erweiterten, lebhaft pulsierenden Gefässen, welche sich gewöhnlich radiär nach einem dem Ursprung der Erkrankung entsprechenden Knotenpunkt hinziehen. Hebt man diese Gefässe mit der sie bedeckenden, stark verdünnten Haut, durch welche sie als leicht bläuliche Stränge hindurchschimmern, in die Höhe und lässt sie durch die Finger gleiten, so erhält man ein »Gefühl wie von Spul- oder Regen-

würmern«, Tastempfindungen, welche die Palpation abgerechnet, denen bei Varicocele sehr ähnlich sind. Durch die mehr oder weniger scharf hervortretenden Conturen der Gefässe erhält die Haut ein wellenförmiges, höckeriges Aussehen. Sie ist von blassrötlicher bis livider Färbung und hat eine erhöhte Temperatur. Die Geschwulst giebt ein weiches, elastisches Gefühl und lässt sich durch mässigen Druck comprimieren, um beim Nachlassen des Druckes sofort ihr früheres Volumen wieder einzunehmen. In die Peripherie des Tumors treten je nach dem Sitz der Erkrankung von verschiedenen Seiten eine kleinere oder grössere Zahl erweiterter Arterien, welche auch eine bisweilen bedeutende Verlängerung und Schlängelung aufweisen. Die Palpation ergiebt eine in der ganzen Ausdehnung der Geschwulst gleichmässig verstärkte Pulsation, welche isochron dem Radialpuls ist. Bei der Auscultation hört man durch das nur leicht aufgesetzte Stethoskop ein deutliches, bald mehr blasendes, bald schwirrendes Geräusch. In einzelnen Fällen werden auch Anomalien vonseiten des Herzens, verbreiterter Spitzenstoss und systolisches Blasen, sowie andere Störungen der Circulation, Varicen etc. beobachtet.

Eine sehr anschauliche und genaue Darstellung der Erscheinungen eines Rankenangioms an der oberen Extremität giebt Lawrence. Ich lasse diese Schilderung hier folgen, da der betr. Fall, ebenso wie der von Breschet mit dem von uns beobachteten eine grosse Ähnlichkeit aufweist.

»Eine Frau von 21 Jahren litt seit 3—4 Jahren an einer pulsierenden Geschwulst am rechten Ringfinger, welche sich immer mehr vergrösserte, auf die ganze Hohlhand übergriff und sie ausser Function setzte. Die Erkrankung hatte den Ringfinger der rechten Hand angegriffen, es zeigte sich eine allgemeine Verdickung der ersten Phalanx, aber die Hauptanschwellung befand sich auf der Volarfläche und Ulnarseite des Fingers und ihr Umfang mochte wohl die gewöhnlichen Dimensionen um ein Drittel überschritten haben. Die Anschwellung war weich und leicht comprimierbar; die Gefässe, aus welchen sie gebildet wurde, schimmerten undeutlich durch die Haut und gaben ihr eine leicht rötliche bis livide Färbung. In der Geschwulst herrschte eine

erhöhte Temperatur und sie fühlte sich sehr warm an. Sie pulsierte stark, gerade wie ein Aneurysma. Die Arterie auf der entsprechenden Seite des Fingers war sehr gross und fiel durch ihre Gestalt und die starke Pulsation in der Handfläche auf. Die Venen auf der Dorsalseite des Fingers, der Hand und des Vorderarms waren angeschwollen und die Hautdecke der Hand war auf der Dorsalseite durch einen verfärbten Rand begrenzt, genau so, wie er nach einer Beule zurückbleibt.«

Die subjektiven Symptome richten sich nach der Örtlichkeit resp. dem Sitz der Erkrankung. Besonders lästig empfinden die Kranken das Klopfen und Pulsieren in der Geschwulst, hauptsächlich natürlich bei Kopfangiomen, neben der erhöhten Temperatur, während eigentliche Schmerzempfindungen auch beim Betasten der Geschwulst selten empfunden werden. Lawrence berichtet von heftigen Schmerzen, welche sich durch den ganzen Arm bis zur seitlichen Thoraxwand erstreckten, und besonders heftig bei irgend welcher noch so geringen Arbeitsleistung wurden. Bei Kopfangiomen wurden, wie leicht denkbar, Eingenommensein des Kopfes, Druckempfindungen, Kopfschmerzen, Migräne und häufige Schwindelanfälle beobachtet. Bei den Erkrankungen an den Extremitäten sind es die grösseren oder geringeren Functionsstörungen des betr. Gliedes, worüber die Patienten zu klagen haben. Das Allgemeinbefinden leidet zuweilen darunter, dass die Nachtruhe der Kranken durch das unangenehme Klopfen und Pulsieren, sowie durch die manchmal verstärkte Herzaction und das dadurch hervorgerufene Angstgefühl gestört wird. Äusserst bedenklich werden die Erscheinungen bei hochgradig entwickelten Angiomen, wenn durch spontane oder mechanische Ruptur der Gefässwandungen profuse und schwer stillbare Blutungen eintreten, wodurch die Kräfte der Kranken aufs äusserste erschöpft werden können.

Die Diagnose eines Angioma art. rac. ist somit nicht schwierig, besonders wenn die Geschwulst, wie es ja meist der Fall ist, oberflächlich gelegen ist. In diesem Falle ist das Durchschimmern der erweiterten und geschlängelten Gefässe durch die Haut, sowie die gleichmässige Pulsation der ganzen Geschwulst

neben der Temperaturerhöhung, ganz besonders aber (Heine) die Erweiterung und Schlängelung der zuführenden Arterien das Charakteristische. Denn erst dann, wenn der bis dahin isolierte Geschwulstleib Zweige in die Umgebung auszusenden begonnen, wird die Bezeichnung als racemöses Angiom gerechtfertigt".

Die Differentialdiagnose ist nicht immer ganz leicht, namentlich wenn der Tumor tiefer liegt. Zunächst sind Verwechslungen mit den anderen Geschwülsten derselben Gruppe zu vermeiden, dem einfachen und dem cavernösen Angiom. Die einfachen Angiome können, wie schon erwähnt, auf einem Entwickelungsstadium ankommen, wo sie auch pulsieren, ohne sich indessen zum Rankenangiom auszubilden. In diesem Falle sind sie aber gewöhnlich mit Lipom- und Fibrom-Gewebe vereinigt (Virchow, Heine) und bilden derbere, weniger leicht compressible Tumoren. Vor allem aber fehlt hier, wie beim cavernösen Angiom das charakteristische Durchschimmern der Gefässe und die erweiterten zuführenden Hauptarterien. Beim Ang. cavern. ist die Unterscheidung leichter, da hier die Pulsation gänzlich fehlt, es sei denn, dass sie eine mitgeteilte ist, was aber leicht constatiert werden kann.

Bedeutend schwieriger ist schon die Unterscheidung eines Rankenangioms von einem Aneur. verum. oder traumat. circumscr. höheren Grades oder gar einem Aneurysma arterioso-venosum, und diesem Umstande ist es auch zuzuschreiben, dass viele dieser Erkrankungen mit dem Rankenangiom confundiert wurden. Wenn nämlich ein ursprünglich einfaches An. verum oder traumat. dadurch compliciert wird, dass in späterer Zeit eine Erweiterung der betr. Arterie ober- und unterhalb der Geschwulst, sowie einiger in der Nähe abgehender Seitenäste eintritt, was allerdings nicht sehr häufig vorkommt, so muss man darauf achten, dass die Erweiterung keine so allgemeine bis in die Capillaren gehende ist, und dass in der weichen, scharf umschriebenen Geschwulst keine einzelnen pulsierenden Stränge zu fühlen sind.

Am schwierigsten, fast unmöglich wird die Diagnose, wenn sich der Tumor in grösserer Tiefe befindet, wie in dem oben erwähnten Falle von v. Siebold. Man konnte in diesem Falle

ebenso gut ein Aneurysma varicosum annehmen, eine Verwechselung, welche mit am häufigsten vorkommt und am schwersten zu vermeiden ist. Hier kommt es in erster Linie auf eine genaue Anamnese und eine sorgfältige Erwägung der genetischen Verhältnisse an. Wo dies nicht möglich ist, bleibt als Hauptmerkmal das Verhalten der Pulsation in der betreffenden Geschwulst. Beim Rankenangiom pulsieren, wie gesagt, alle Teile gleichmässig, beim Aneurysma varicosum fühlt man die Pulsation am deutlichsten gerade an der Stelle der früheren Wunde; je mehr man sich davon entfernt, um so weniger deutlich wird die Pulsation, und hört vollständig auf, wenn man den zuführenden Hauptarterienstamm comprimiert, während die Compression eines einzelnen Gefässes beim Rankenangiom ohne Erfolg ist. Immerhin ist man besonders bei tiefer liegender Geschwulst vielen Täuschungen ausgesetzt und in vielen Fällen wird erst die Autopsie Aufschluss geben.

Für die erwähnten seltenen Fälle von Aneurysma racemosum (Heine) lassen sich differentiell-diagnostische Merkmale nicht angeben. Hier muss man sich ganz auf die Anamnese verlassen, ev. den Fall einer längeren Beobachtung unterziehen.

Der Verlauf der Erkrankung ist ein sehr mannigfaltiger. Manche Rankenangiome entwickeln sich sehr langsam, bleiben lange stationär und geben erst nach vielen Jahren Anlass, ärztliche Hilfe in Anspruch zu nehmen. Es giebt Fälle, und zu ihnen gehört auch der unsrige, wo zwischen den ersten nachweisbaren Anfängen bis zur Operation 15—20 und noch mehr Jahre lagen. Andere Angiome dieser Art entwickeln sich ausserordentlich rasch in 2—3 Jahren, wie in dem Fall von Lawrence; ein Zurückgehen eines ausgebildeten Rankenangioms ist fast nie beobachet worden. Ausser den beiden Fällen von Chevalier und Cloquet-Orfila, die wir aber nicht zu den Rankenangiomen gerechnet haben, ist nur ein Fall von Gibsone[30]) bekannt, wo ein Rankenangiom, welches bereits operiert werden sollte, während einer mit heftigem Fieber einhergehenden Krankheit des Patienten

[30]) Instit. and Practice of surgery b. Heine l. c. B. 104. p. 32.

sich zurückbildete. Im Gefolge eines sich weiter entwickelnden Ang. racemosum befinden sich tiefgreifende und mitunter verhängnisvolle Veränderungen der benachbarten Gewebe. Durch den Druck, welchen die wachsende Geschwulst mehr und mehr ausübt, werden die Muskeln und Nerven, welche sich im Bereich derselben befinden, sowie das interstitielle Gewebe atrophisch, die an oder unter dem Tumor befindlichen Knochen werden bisweilen usuriert. Die Gefässwände werden trotz stellenweiser entzündlicher Verdickung immer dünner und schwächer, es kommt schliesslich zu Ulcerationen und den obgedachten profusen Hämorrhagien.

Es können sich aber auch wandständige marantische Thromben bilden, welche besonders von den Kopfangiomen aus schwere und gefahrbringende Hirn-Embolien herbeiführen können, während an den Extremitäten durch solche Emboli anämische Necrosen und hämorrhagische Infarcte denkbar sind, wenngleich solche Fälle noch nicht zur Beobachtung gekommen sind.

Die Prognose ist somit bei einem hochgradig entwickelten und sich selbst überlassenen Rankenangiom eine trübe. Aber auch bei chirurgischer Hilfeleistung war früher bei der Mangelhaftigkeit der meisten Methoden und bei der Gefahr der Sepsis und Pyämie, welche auch den besten und sichersten Methoden anhaftete, die Sterblichkeit eine nicht unbedeutende und eine Heilung selten. Unter den heutigen Verhältnissen bei antiseptischem Verfahren ist die Beseitigung des Leidens verhältnismässig einfach geworden und ein im Verhältnis zu anderen Geschwulstoperationen dankbares Unternehmen, da bei gründlichem und sorgfältigem Verfahren Recidive nicht zu befürchten sind und an Metastasen nicht gedacht werden kann.

## Therapie.

Die Behandlung der racemösen Angiome war von jeher das Gebiet, auf dem sich die Autoren am liebsten bewegten und der Gegenstand der grössten Controversen, aber erst in der neueren Zeit ist man imstande gewesen, gründliche und sichere Heilmethoden anzuwenden. Dass die früheren Erfolge so unsichere

und geringe waren, lag in erster Linie daran, dass man das Wesen der Erkrankung nicht genügend erkannt hatte und Methoden in Anwendung brachte, welche wohl bei den gewöhnlichen Aneurysmen von Erfolg sein konnten und auch waren, aber den wesentlich anderen Indicationen beim Rankenangiom nicht genügten.

Ferner fehlte es an einer statistischen Controle, sodass wiederholt Methoden angewandt wurden, die, wenn man einen genauen Überblick über die bisherigen Wirkungen derselben gehabt hätte, überhaupt nicht in Betracht gekommen wären. Dass aber auch bei den radicalsten und besten, auch jetzt angewandten Methoden nicht immer ein günstiger Erfolg erzielt wurde, lag, wie schon erwähnt, hauptsächlich am vollständigen Mangel an Antiseptik, ein Umstand, der heute natürlich nicht mehr in Betracht kommen kann.

Es würde hier zu weit führen, alle jene in früherer oder neuerer Zeit beliebten Methoden mit ihren Vorzügen und Nachteilen anzuführen. Auch ist dies in so umfangreicher und gründlicher Weise von Heine bereits geschehen, dass eine Wiederholung vollständig überflüssig ist.

Ich will daher nur einen kurzen Überblick über die heute noch in Betracht kommenden therapeutischen Eingriffe geben, wie sie auch von Billroth und König angegeben werden.

Die am wenigsten Gefahr bringende, aber auch fast nie von Erfolg begleitete Operation ist die digitale oder instrumentelle Compression. Sie wird daher auch nur zu diagnostischen Zwecken oder als Hilfsoperation bei grösseren Eingriffen angewandt.

Dasselbe gilt von der Ligatur der zuführenden Gefässe, die bei Rankenangiomen der Extremität noch am ersten angewandt werden könnte, da es sich hier doch nur um wenige zuführende Gefässe handelt. Aber die Gefahr des Durchschneidens der Ligatur durch die erkrankten Gefässwände in der Nähe der Geschwulst und die Entwickelung eines starken Collateralkreislaufes, sogar in der Narbe selbst, macht ihre Wirkung illusorisch.

Einen besseren Erfolg erzielt man bei Anwendung derjenigen Methoden, welche insgesammt den Zweck haben, eine Verödung

der Geschwulst durch Blutgerinnung in derselben und in den zuführenden Gefässen herbeizuführen. »Sie sind im ganzen wenig verletzende operative Eingriffe, nicht schwer auszuführen, bedürfen in der Regel der wiederholten Anwendung und scheinen sich vorzugsweise für die leichteren Fälle unserer Erkrankung, sowie für die das ganze Schädeldach einnehmenden Arteriektasien zu eignen« (Heine). Hierher gehören: die Umstechung der ganzen Geschwulst mit Karlsbader Nadeln, die unter den Gefässen durchgeführt, mit Fäden in Achtertouren umschlungen werden; die Incision mitten durch oder circulär um die Geschwulst mit nachfolgender Tamponade; das Durchziehen von Haarseilen durch die ganze Geschwulst oder von Fäden, die mit Liquor ferri sesqu. getränkt sind, durch die Gefässe, sowie die Ignipunctur.

Alle bewirken Obliteration, Eiterung und teilweise Hautgangrän und haben in einigen Fällen eine Heilung herbeigeführt, in sehr vielen jedoch auch colossale Blutungen sowie septichämische Processe, Embolien u. s. w. zur Folge gehabt, sodass ihre Anwendung sehr eingeschränkt, ja fast vollständig aufgegeben ist.

Der Ignipunctur nahe steht die Elektropunctur, wie sie von Nélaton und Ciniselli wieder eingeführt ist, und die auch einige Erfolge aufzuweisen hat. Weniger durch den elektrischen Strom an sich, wie man früher annahm, als infolge der durch denselben entwickelten Wärme, bilden sich um die in die Geschwulst eingestochenen Platinnadeln derbe und feste Gerinnungen, die aber von sehr geringem Umfange sind, so dass eine unendlich häufige Wiederholung des Verfahrens notwendig ist. Sie wurde in der Leipz. chirurg. Klinik[31]) im Jahre 1885 bei einem Rankenangiom des Kopfes in Anwendung gebracht, derart, dass 4 Platinnadeln, anfangs mit dem positiven, dann mit dem negativen Pol verbunden, peripher in die Geschwulst eingestochen, der andere Pol beliebig angesetzt und ein Strom von 14—20 Elementen Stöhrer während 8—15 Minuten durch sie hindurchgeleitet wurde. Nach 8 derartigen Sitzungen war nicht der

[31]) Centralblatt f. Chir 1885. Heilg. eines Aneur. cirs. d. subcut. Alcoh olinject.

geringste Erfolg zu bemerken. Das mag allerdings darin seinen Grund gehabt haben, dass die Nadeln nicht in die Gefässe, sondern möglichst in das interstitielle Gewebe eingeführt wurden, um dort durch Aetzwirkung Entzündung und Schrumpfung herbeizuführen. Obwohl Billroth die Elektropunctur inbezug auf die Therapie der Rankenangiome gar nicht erwähnt, so ist es doch wohl möglich, dass dieser Methode ein weiteres Feld der Anwendung offen steht.

Sehr beliebt war s. Z. die Injection von coagulierenden, styptischen Flüssigkeiten direct in die Gefässe mittelst einer Pravaz-Spritze. Sie hat auch einige Erfolge gehabt, wie die Fälle von Middeldorpff[32]) und Broca[33]) zeigen, aber auch sehr viele Misserfolge, welche dadurch hauptsächlich entstanden, dass die durch die Injectionen gebildeten Blutgerinnsel als Emboli fortgeschwemmt wurden; auch kann mit Heine an die Möglichkeit einer bis zum Herzen sich ausdehnenden Blutgerinnung gedacht werden, wenn nicht die Geschwulst durch Ligaturen oder Compression vollständig aus dem Kreislauf ausgeschaltet ist. Es ist dies nicht immer möglich, und jedenfalls bei ihrer Anwendung grosse Vorsicht geboten. Für ausgedehnte Kopfgeschwülste wird sie von Billroth noch für am Platze gehalten, »da die Vereiterung und Gangrän der ganzen Arterienconvolute hier nicht so zu fürchten ist, als bei den Aneurysmen an den grossen Arterien der Extremitäten.«

Alle Autoren aber stimmen darin überein, dass bisher die am sichersten und besten wirkende Operation, die auch besonders bei antiseptischen Cautelen, wenig Gefahr bringt, die Exstirpation des ganzen Convoluts der erweiterten Gefässe sei, je nach Art und Grösse der Erkrankung in einer oder in mehreren Sitzungen mit vorheriger Ligatur, resp. wo dies genügt, Compression der zuführenden Gefässe. Am besten ist nach Heine die Excision, während die von manchem empfohlene Massenunterbindung oder gar die galvanokaustische Abschnürung zu viel schlechte Erfolge auf-

[32]) Goldschmidt. de aneur. cirs. J. D Vrat. 1864.
[33]) Bulletin de la Soc. d. Chir. Paris 1860 b. Heine a. a. O.

zuweisen hat. Heine verteidigt diese Methode gegen die Einwürfe, die von bedeutenden Chirurgen s. Z. erhoben wurden, nämlich die Gefahr der zu grossen Blutung, der zu grossen Wundfläche, besonders einer zu sehr ausgedehnten Entblössung des Schädeldaches, auf das nachdrücklichste, und seine Erfolge, sowie die anderer Operateure haben ihm Recht gegeben.

In neuester Zeit ist schliesslich eine Methode wieder aufgenommen worden, wie sie ähnlich schon von Langenbeck[34]) bei gewöhnlichen Aneurysmen und von Leroy d'Etiolles[35]) bei Varicen angewandt wurde; ersterer injicierte mittelst Pravaz-Spritze Ergotin, letzterer verdünnten Alkohol in die Umgebung der Erkrankung und erzielte Heilungen. Doch ist diese Methode für die Behandlung der Rankenangiome nie in Frage gekommen. In neuester Zeit hat bekanntlich C. Schwalbe[36]) die subcutanen Alkoholinjectionen zur Erzeugung künstlicher Bindegewebssklerose empfohlen und in die chirurgische Technik eingeführt und zwar namentlich zur Behandlung beweglicher Unterleibsbrüche. Er hat auch seine Methode zur Heilung von Gefäss-Erkrankungen versucht, aber nur bei Varicen. Auf Grund mehrerer vorzüglicher Erfolge bei Hernien machte Dr. Plessing[37]) den Versuch, diese Methode nach erfolgloser Anwendung der Elektropunctur zur Heilung eines arteriellen Ranken-Angioms, welches im Sommer-Semester 1885 in der Leipziger chirurgischen Klinik zur Behandlung kam, anzuwenden, und hatte einen vorzüglichen Erfolg zu verzeichnen. Er injicierte jeden zweiten Tag an 4—6 verschiedenen Stellen in die Peripherie der Geschwulst je 1 ccm. Alkohol (anfangs 30 %ig, dann langsam ansteigend bis 75 %ig). Nachdem 134 ccm injiciert worden waren, musste diese Behandlung, welche am 2. Juni begonnen hatte, am 20. Juli wegen eines Erysipels, welches am 26. Juli abgeheilt war, aufgegeben werden. Patient wurde am 7. August in der Klinik als geheilt vorgestellt

---

[34]) u. [35]) bei Billroth u. v. Winiwarter. l. c. p. 770.

[36]) Virchows Archiv 1879. Die subcutane Injection d. Alkohols etc. bei Erkrankungen d. Blutgefässe.

[37]) Centralblatt f. deutsche Chirurgie 1885. X.

und bald darauf entlassen. Der Erfolg dürfte ein sicherer zu nennen sein, da nach $^1/_4$ Jahr der gute Zustand unverändert war und Patient bis jetzt nicht wieder erschienen ist. Dr. Plessing rühmt dieser Methode eine grosse Gefahrlosigkeit, exakte Wirkung, relative Schmerzlosigkeit nach. Besonders spricht für sie der Umstand, dass sie von jedem Arzt ohne Assistenz und besondere Apparate ausgeführt werden kann. Die Patienten können poliklinisch behandelt werden, während bei Exstirpation, auch der kleinsten Geschwulst, doch immer eine klinische Behandlung notwendig sein wird.

## Eigene Beobachtung.

Frau Bertha K., 30 Jahre alt, Maurersgattin aus Anger bei Leipzig, suchte am 15. August 1887 in der kgl. chirurgischen Universitäts-Klinik des Herrn Geh. Rat Thiersch ärztliche Hilfe wegen einer eigentümlichen pulsierenden Geschwulst in der rechten Hohlhand. Patientin giebt an, bisher nie krank gewesen zu sein; ebenso wären ihre heute noch lebenden Eltern und ihre 4 Geschwister gesund; sie ist seit 10 Jahren verheiratet, hat 4 Kinder gehabt, die an Diphtherie gestorben sind und ist zur Zeit im 6. Monat gravida. Ueber die Entstehung ihres gegenwärtigen Leidens giebt Patientin an, dass sie seit den ersten Lebensjahren stets 3 kleine rote Punkte bemerkt habe, welche aus der sonst normalen Haut der rechten Hohlhand hervorragten; diese Punkte waren zum teil noch sichtbar und zwar befand sich der grösste von ihnen an der Stelle der Hand, welche der Teilung der zweiten vom Arc. vol. subl. abgehenden Art. dig. vol. comm. in die an der Radialseite des Ring- und an der Ulnarseite des Mittelfingers verlaufenden Artt. digit. vol. propr. entspricht. Die beiden andern Punkte befanden sich 1 resp. 2 cm. hiervon entfernt und bildeten mit dem ersten ein Dreieck, dessen dritte Seite $2^1/_2$ cm lang war. — Bis zum Eintritt der Pubertät im 15. Lebensjahre war eine Veränderung an diesen Punkten nicht bemerkbar; in den folgenden Jahren, besonders nach der im 20. Lebens-

jahre erfolgten Verheiratung, entwickelte sich an diesen Stellen eine Geschwulst, welche rasch, besonders beim Eintritt jeder Gravidität und während derselben, an Umfang zunahm und eine starke allgemeine Pulsation zeigte. Es war aber weniger diese Geschwulst, welche Patientin veranlasste, poliklinische Hilfe zu suchen, als der Umstand, dass während der jetzigen Gravidität aus den gedachten 3 Punkten bei der geringsten mechanischen Läsion, ja sogar spontan, starke arterielle Blutungen erfolgten. Patientin hatte zuerst versucht, durch Compression mittelst Watte und Binden diese Blutungen zu verhindern, jedoch nur einen augenblicklichen Erfolg erzielt.

Die Untersuchung ergab folgendes: Patientin ist von mittelgrosser, untersetzter Statur, kräftig gebaut, gut genährt und wenig anämisch. An der rechten Hand*) derselben fällt eine wallnussgrosse, auf der Radialseite des 4. Phalangometarcarpalgelenks befindliche Geschwulst auf mit höckeriger, von stark verdünnter Haut, durch welche mehrere erweiterte und geschlängelte Gefässe als dünne bläuliche Stränge hindurchschimmern, bedeckter Oberfläche und von leicht bläulicher Färbung, sowie erhöhter Temperatur. Man kann 3 gesonderte Erhebungen unterscheiden, den 3 Punkten entsprechend. Die Geschwulst hat von vorn nach hinten eine Länge von 4 cm., von rechts nach links $3^1/_2$ cm., während ihre maximale Erhebung ungefähr $1^1/_2$ cm. beträgt. Infolge dieser Ausdehnung der Geschwulst ist Patientin ausser stande, den Ringfinger auch nur mässig zu flectieren, auch der kleine Finger ist in seiner Bewegung gehemmt. Isochron mit dem Radialpuls zeigt der Tumor eine rhythmische Erweiterung, fühlt sich weich und elastisch an und lässt sich leicht comprimieren, wobei man das obgedachte Gefühl, als ob man Spul- oder Regenwürmer durch die Finger gleiten liesse, erhält. Beim Nachlassen des Druckes füllt sich die Geschwulst sofort durch das einschiessende Blut. Bei leichtem Aufsetzen des Stethoskops hört man ein schwirrendes, leicht sausendes Geräusch. Die zu der Geschwulst führenden Gefässe, besonders der Ram. superfic art.

*) cf. Taf. II.

ulnaris ist stark geschlängelt und erweitert und an manchen Stellen sackartig ausgebuchtet (wovon man sich durch die Palpation des angeschwollenen Hypothenar überzeugen konnte) und pulsiert ebenfalls heftig. Weniger deutlich kann man die Schlängelung und Dilatation des den Arc. vol. prof. bildenden Ast der Art. rad., sowie der Art. interossea perf. constatieren, sondern nur aus der Schwellung und Ausdehnung der dieselbe bedeckenden Schichten und aus der stellenweise starken Pulsation vermuten. Die Art. uln. besonders, aber auch die Art. rad., zeigt einen stark sichtbaren Puls und eine Erweiterung bis Fingerdicke neben geringer Schlängelung (welche sich dadurch eruieren liess, dass man dem Pulse mit dem Finger folgte). Aber auch distal von der Geschwulst waren die aus derselben hervorgehenden Artt. digit. vol. propr. des Ring- und Mittelfingers erweitert, geschlängelt und stark pulsierend bis in die Nähe des ersten Phalangengelenks, auch die Venen des Handrückens und des Vorderarms zeigten eine bedeutende Schlängelung und varicöse Erweiterung.

Die Diagnose war nicht schwierig: Die angeborenen und erweiterten Teleangiektasien, welche den drei Punkten entsprache, die Veränderungen infolge sexueller Fluxionen, die Schlängelung und Erweiterung der Capillaren, die durch die verdünnte Haut schimmerten, besonders aber die rückläufige Erkrankung der zuführenden Gefässe, sowie die allgemeine Pulsation schlossen jeden diagnostischen Zweifel aus.

Die Behandlung beschränkte sich zunächst darauf, durch eine Ligatur der Art. ulnaris die Blutzufuhr herabzusetzen, und das Operationsfeld vorzubereiten. Am 17. Aug. wurde die Art. ulnaris unterbunden und am 17. Sept. (in der Zwischenzeit war aus anderen Gründen die Behandlung der Patientin nicht möglich) wurde auch die Art. radialis unterbunden, beide an den üblichen Stellen. Während die Unterbindungswunde der Art. radialis normal vernarbte und vonseiten dieses Gefässes keinerlei Erscheinungen erfolgten, entwickelte sich in der Narbe der Ligatur des Art. ulnaris ein hochgradiger Collateralkreislauf, während die Narbe sich wulstig über das Niveau der sie umgebenden Haut emporhob. Durch diese Ligaturen war allerdings die Pulsation für kurze Zeit

bedeutend herabgesetzt, kehrte indessen bald wieder und es musste an eine Radicalbeseitigung des Leidens gedacht werden. Eine Exstirpation resp. Excision wäre hier bei dem Sitze der Geschwulst zu riskant gewesen, bes. bezüglich Erhaltung der Function der betr. Hand. Auch wollte Pat. sich dazu nicht entschliessen. Es mussten also Methoden in Anwendung gebracht werden, welche die Verödung der Geschwulst herbeiführen konnten. Von der Injection von Liquor Ferri sesqui. schreckten die mannigfachen Misserfolge ab, die Elektropunctur hatte sich bei dem Falle, welcher zwei Jahre früher behandelt wurde, nicht bewährt, dagegen hatte damals, wie schon erwähnt, die Alkoholinjection sehr guten Erfolg gehabt. Es wurde daher diese Methode in Anwendung gebracht, um auch zugleich dem früheren Versuch einen neuen hinzuzufügen und auch vielleicht einen ebenso guten Erfolg zu erzielen. Nur wurde in unserem Falle lange nicht so energisch vorgegangen. Es wurden jeden zweiten Tag, unter vorheriger subcutaner Anwendung von Cocain, 1—1 1/2 ccm 30%igen Alkohols peripher in die Geschwulst eingespritzt, wobei das Anstechen von Gefässen möglichst vermieden wurde. Später wurde zu 40%igem und auch zu 60%igem Alkohol übergegangen, was aber von der Patientin schlecht vertragen wurde, da die starken Concentrationen sowohl stellenweise Hautgangrän herbeiführten, als auch resorptiv auf die Centralorgane toxisch wirkten, was sich in mannigfachen nervösen Störungen, wie Händezittern, Ohrensausen, Schwindel etc. documentierte. Es musste also bald wieder zu den schwächeren Lösungen gegriffen werden und zwar wurde der 40%ige Alkohol von da an constant angewendet. Trotzdem Patientin wegen ihrer Niederkunft, die am 20. Decbr. erfolgte, ca. 8 Wochen und auch kürzlich wieder 2 Wochen ausser Behandlung blieb und trotz der Anwendung so schwacher Lösungen, im Verhältnis zu den von Dr. Plessing gebrauchten, ist jetzt ein recht guter Erfolg zu verzeichnen. Die Pulsation in der Geschwulst hat vollständig aufgehört, ebenso in den zuführenden Gefässen der Hohlhand: während an den Unterbindungsstellen der Vorderarmarterien eine, wenn auch nur schwache Pulsation bemerkbar ist. Die früher weiche, ausgedehnte und compressible

Geschwulst ist jetzt auf einen ziemlich derben bindegewebigen Körper von beträchlich kleineren Dimensionen reduciert und gestattet der Patientin wieder volle Beweglichkeit der Finger. Auch die Anschwellungen im Thenar und Hypothenar sind fast zur Norm zurückgekehrt, besonders ist die linea mensalis, die früher verstrichen war, jetzt wieder scharf ausgeprägt. Die Behandlung wird in derselben Weise fortgesetzt und es steht zu erwarten, dass in nicht zu langer Zeit Patientin als vollständig geheilt betrachtet werden kann. Somit wäre auch dieser zweite Versuch mit Alkoholinjection als geglückt anzusehen, und dürfte dadurch jedenfalls zu weiteren Beobachtungen und Mitteilungen die Anregung gegeben sein.

# Vita.

Verfasser, Victor Knips-Hasse, evang. Confession, wurde geboren am 12. August 1804 zu Frankfurt a M. Die Vorbildung zu den academischen Studien erhielt derselbe auf den Gymnasien zu Graudenz, Strehlen und Marienwerder i. Westpr., welch letzteres er Michaelis 1883 mit dem Zeugnis der Reife verliess, um in Breslau Jura zu studieren. Im S.-S. 1884 wandte sich Verfasser dem Studium der Medicin zu, ging Michaelis 1885 nach Erlangen, wo er am 3. März 1886 das tentamen physicum bestand, genügte vom 1. April bis 1. October 1886 seiner Militärpflicht bei der 10. Kompagnie 5. pomm. Inf.-Regt. No. 42 zu Greifswald, woselbst er auch während des W.-S. 1886 87 studierte. Im S.-S. 1887 setzte er seine Studien in Leipzig fort bis zum Schluss des S.-S. 1888. Während seiner Studienzeit besuchte er die Vorlesungen, Kurse und Kliniken folgender P. T. Herren: Birch-Hirschfeld, Born, Braune, Coccius, F. Cohn, Döderlein, Eichstädt, Fischer, Fleischer, Fürst, v. Gerlach, Gierke, Grawitz, Gscheidlen, Hasse, Heidenhain, Heineke, Helferich, Hirt, Hofmann, Hoffmann, Kölliker, Küster, Landois, Lommel, Mosler, Penzoldt, Pernice, v. Preuschen, Rosenthal, Röhmann, Selenka, B. Schmidt, Schulz, Schröter, Thiersch, Tillmanns, Vierordt, Wagner (†), v. Zenker und Zweifel. Allen diesen hochgeehrten Herren Professoren und Docenten erlaubt sich Verfasser an dieser Stelle seinen ergebensten und aufrichtigsten Dank auszusprechen, besonders Herrn Geheimrat Thiersch für die Anregung zu dieser Arbeit, Herrn Privatdocent Dr. Karg für die freundliche Anleitung zu derselben und Herrn Hofrat Dr. Winter für die gütige Zuweisung der Literatur.

Dr. med. V. Knips-Hasse.
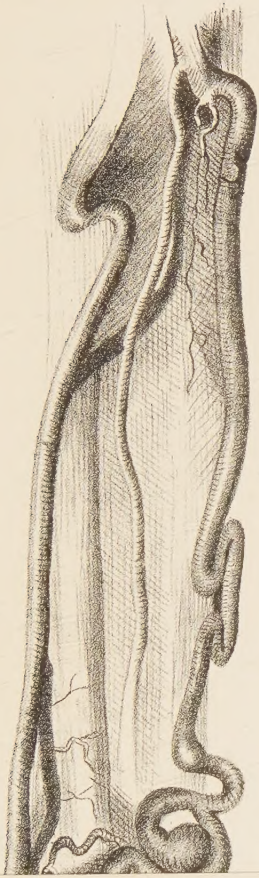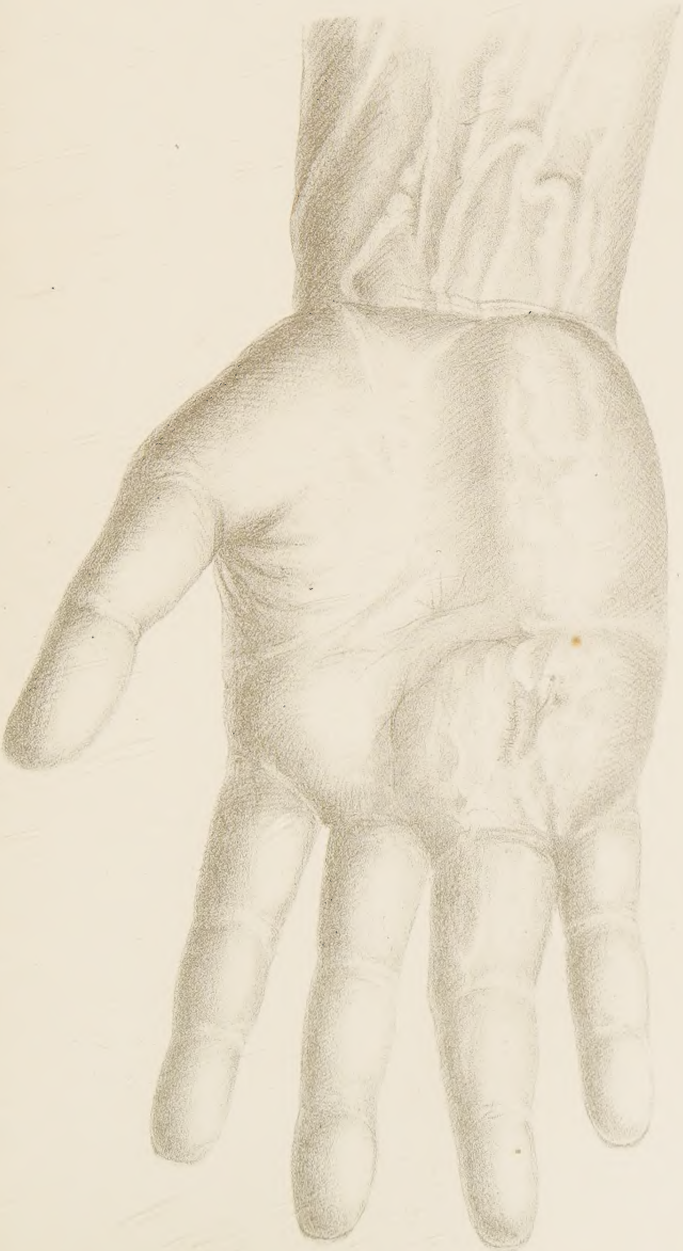
Druck von Brückner & Niemann in Leipzig.